CHUC

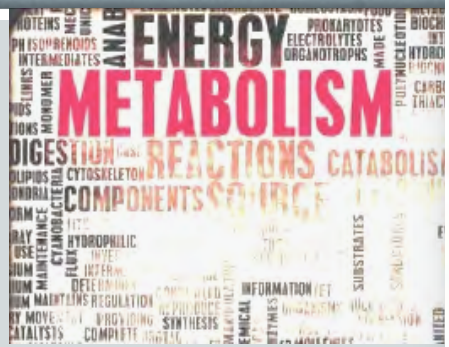

XIII
CURSO BÁSICO DE DOENÇAS HEREDITÁRIAS DO METABOLISMO

DOENÇAS DOS PEROXISSOMAS

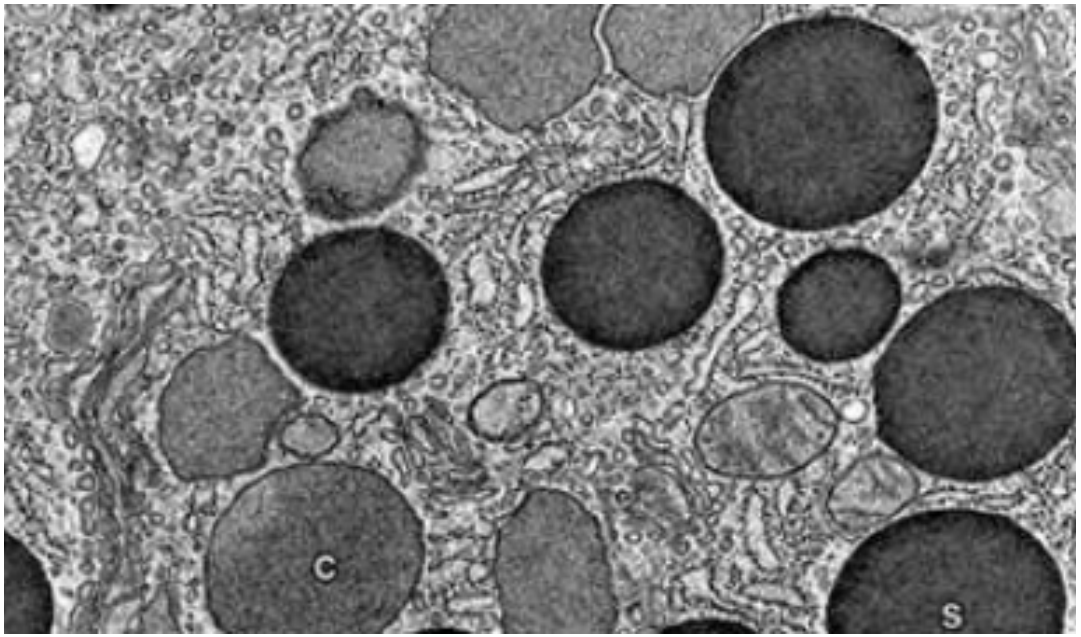

Carmen Costa | 23.09.15

Sumário

- **Introdução**
- **Biogénese dos peroxissomas**
- **Funções dos peroxissomas**
- **Doenças dos peroxissomas**
  - Classificação segundo defeito enzimático
  - Apresentação clínica
  - Classificação segundo a idade de apresentação
  - Diagnóstico bioquímico
  - Diagnóstico genético
  - Tratamento

Introdução

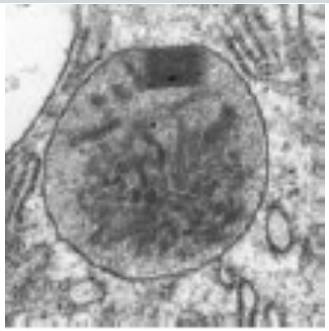

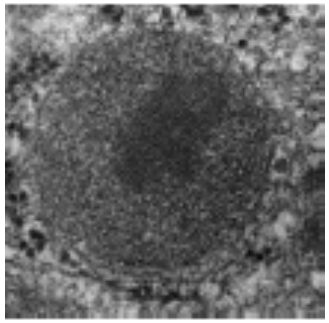

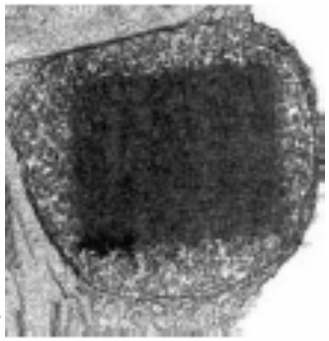

- Organelos intracelulares c/membrana única
- Presente no citoplasma de todas as células (excepto GV), mas diferentes dimensões e funções
- Fígado e rim → > nº e dimensões
- Neurónios, astrócitos, oligodendrócitos → corpo celular + prolongamento (axónios, dendrites, prol.glial)
- Não contém o seu próprio genoma → origem do sistema endomembranar do reticulo endoplasmatico (RE)

Biogénese dos peroxissomas

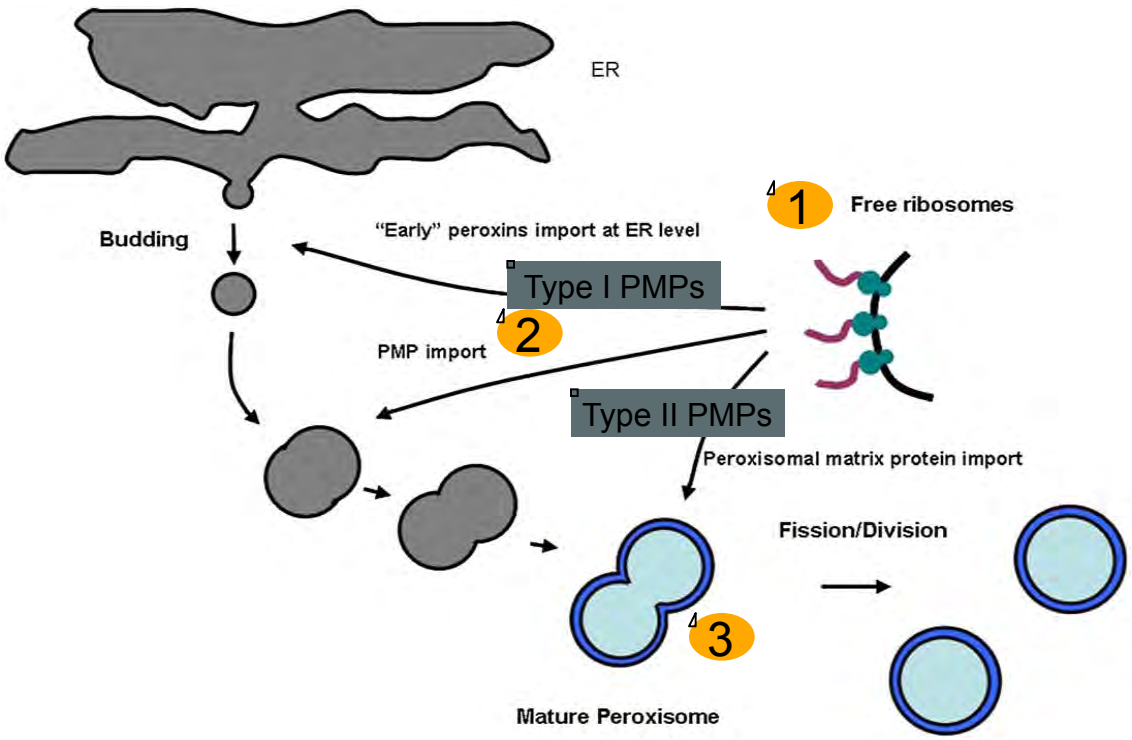

3 ETAPAS:

1. Síntese proteíca nos ribossomas

➔ PTS *Peroxissomal Targeting Signals* ➔ receptores específicos

2. Sistema de importação de proteínas para membrana e matriz do prx

3. Divisão dos prx pré-existentes

Biogénese dos peroxissomas

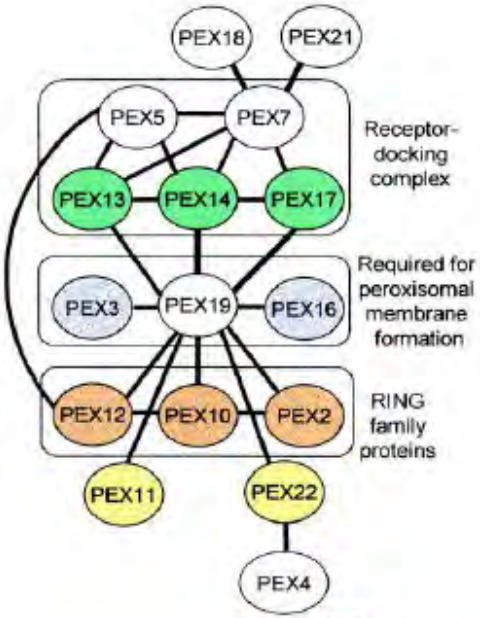

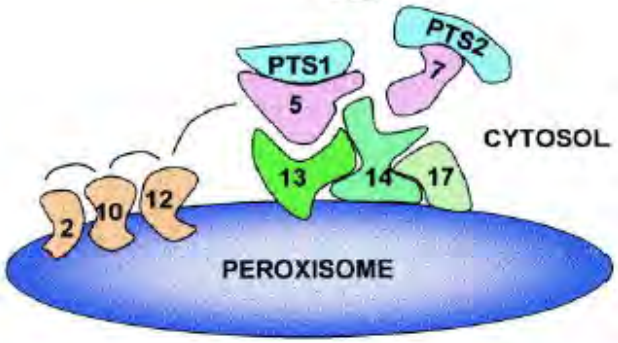

- Peroxinas ou proteínas PEX
- Sistema multiproteico de importação de proteinas, fundamental para a biogénese e proliferação do peroxissoma

  Codificadas pelo genes PEX (>15)
- Mutação no gene PEX → perda de função de peroxina → pelo menos 13 peroxinas estão associadas a doença da biogénese do peroxissoma no homem

Funções do peroxissoma

ANABÓLICAS

1- Síntese de plasmalógenios ou éter-fosfolipidos

2- Síntese de colesterol e de ácidos biliares (via do mevalonato)

CATABÓLICAS

3- Beta-oxidação

AGCML; Ácido pristânico (derivado do fitânico)-dieta

DHCA e THCA (intemediário na síntese de ác.biliares)

4- Alfa-oxidação do ácido fitânico (origem da dieta)

5- Catabolismo da lisina (via ác. pipecólico e ác. glutárico) e glioxilato

6- Eliminação de moléculas tóxicas para a célula

Funções do peroxissoma
metabolismo lipídico

A. Alfa-oxidação do ácido fitânico
B -D. Beta-oxidação dos AGCML
E. Síntese de plasmalogénios

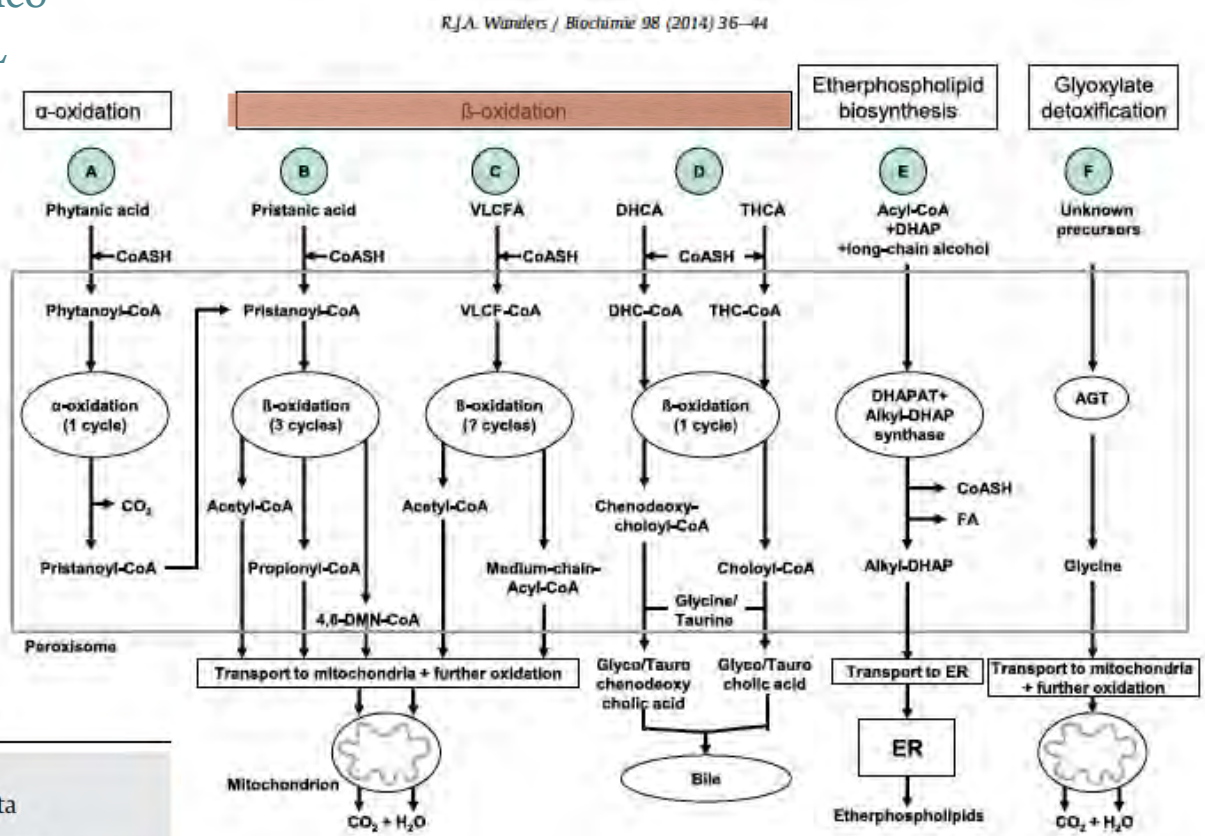

Biochimica et Biophysica Acta 1801 (2010) 272–280

Contents lists available at ScienceDirect

Biochimica et Biophysica Acta

journal homepage: www.elsevier.com/locate/bbalip

Review

Peroxisomes, lipid metabolism and lipotoxicity

Funções do peroxissoma
beta-oxidação

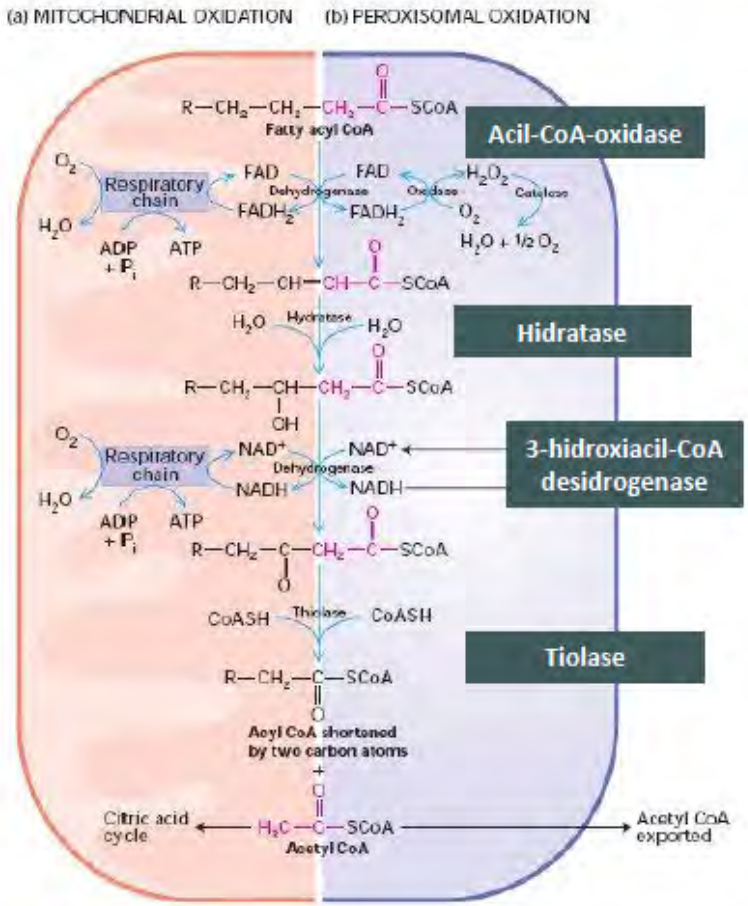

4 etapas mitocôndria/peroxissoma

- Especificidade de substrato
- Incompleta oxidação no PRX

Mitocôndria: AGC curta, média, longa

- oxidação de AG resulta na formação de NADH

Peroxissoma: AGCML (C>20), *ramificados*

- conversão de AG complexos em formas que poderão ser metabolizadas na mitocôndria
- oxidação de AG resulta na formação de NADH e de H2O2 (catalases)

Funções do peroxissoma

Síntese de colesterol e de ácidos biliares (via do mevalonato)

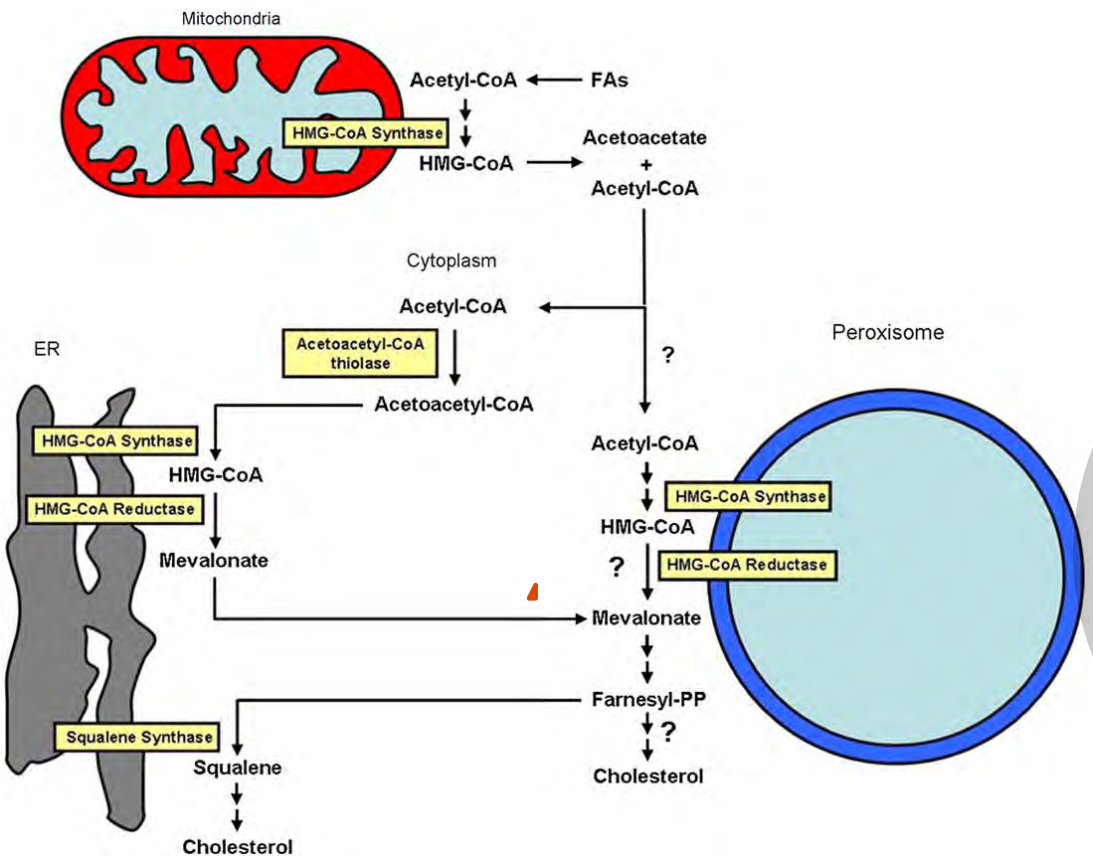

Hepatocito

aminoacido Acil-coA N-aciltransferase

Ácidos biliares + glicina / taurina

Funções do peroxissoma
desintoxicação celular

Gould & Collins (2002) peroxissomal-protein import: is it really that complex? Nature Reviews Molecular Cell Biology 3, 382-389

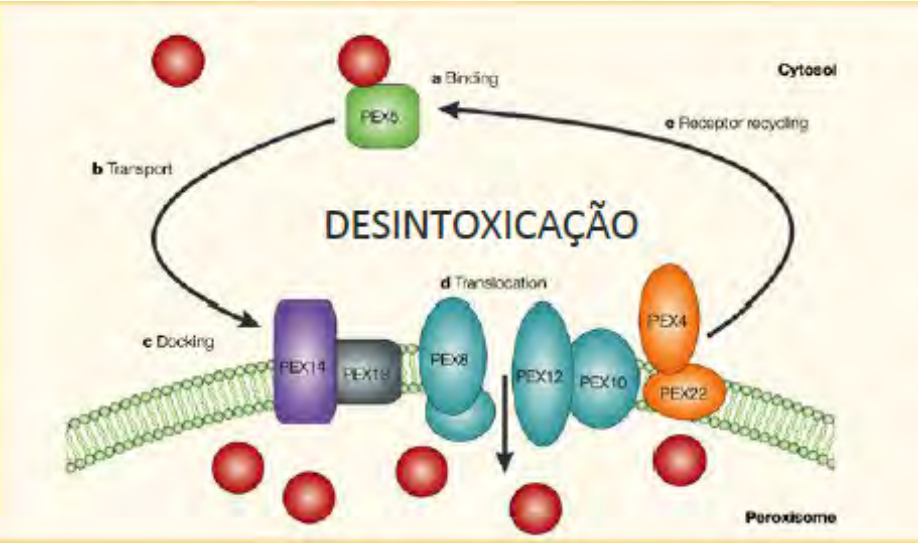

os produtos a degradar são marcados pela PEX5 e transportados para o peroxissoma onde sofrem acções de oxidases e catalases

Funções do peroxissoma
desintoxicação celular

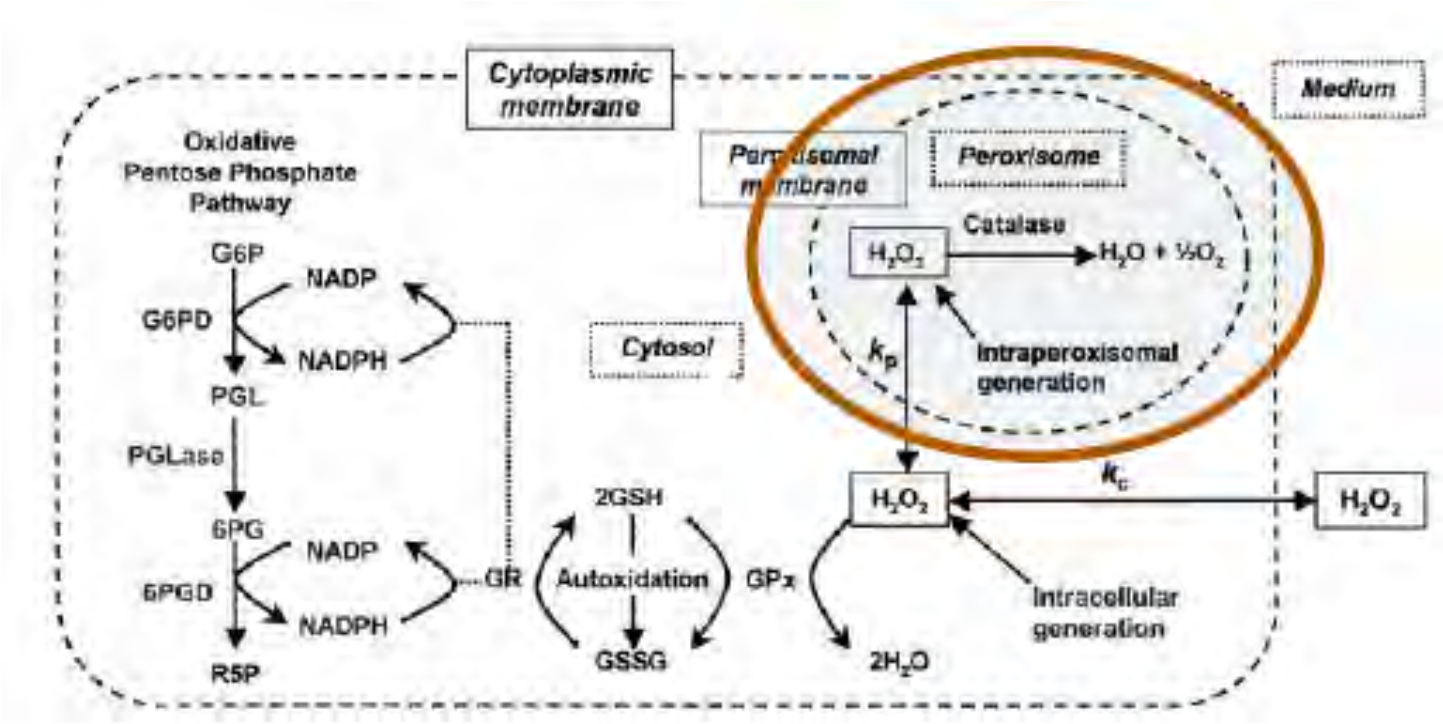

A CATALASE CONVERTE O H2 O2 EM H2O + O2

DOENÇAS DOS PEROXISSOMAS



Doenças dos peroxissomas classificação

1. DEFEITOS DA BIOGÉNESE DOS PEROXISSOMAS
   - Sindroma de Zellweger
   - Adrenoleucodistrofia neonatal
   - Doença de Refsum infantil
   - Condrodisplasia rizomélica punctata tipo 1

Espectro Zellweger
genes PEX (≥ 13 genes)

2. DÉFICE ENZIMATICO ISOLADO
   - Adrenoleucodistrofia ligada ao x
   - Défice de acil-coA oxidase
   - Défice proteina bifuncional
   - Défice tiolase II

Oxidação AGCML

- Défice de racemase → ác. Pristânico e ác.biliares
- Dça de Refsum clássica→ ac.fitânico
- Hiperoxalúria tipo 1→ glioxilato
- Acidúria mevalónica → colesterol
- CDRP tipo 2 e 3 → plasmalogenios
- Acatalasémia→ catalase

Doenças dos peroxissomas

Defeitos da biogénese e/ou défice enzimático resultam em :

- Acumulação de AGCML – neurotóxicos
- Acumulação de percursores dos ácidos biliares – hepatotóxicos
- Diminuição da síntese do ácido docosaexanóico (DHA) e de plasmalógenios – danifica as membranas celulares/mielina

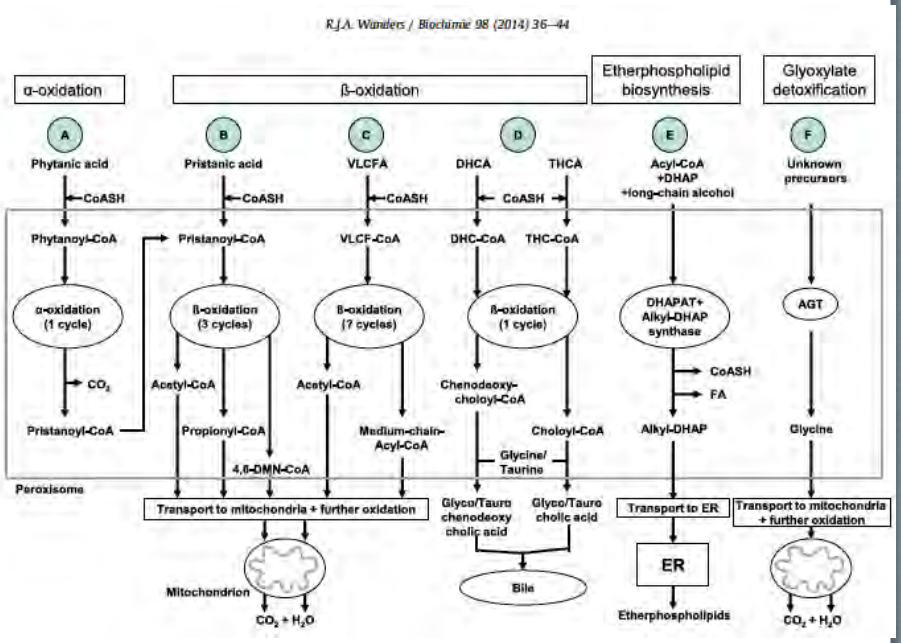

Defeitos da biogénese

Sindroma de Zellweger

Adrenoleucodistrofia neonatal

Doença de Refsum Infantil

Peroxina ou transportadores

Pex 1,2,3,4,5,6,10,12,13,14,16,19,26

Condrodisplasia Puntacta Rizomélica I (CDPR)

Acidémia pipecólica

Pex 7

Características clínicas

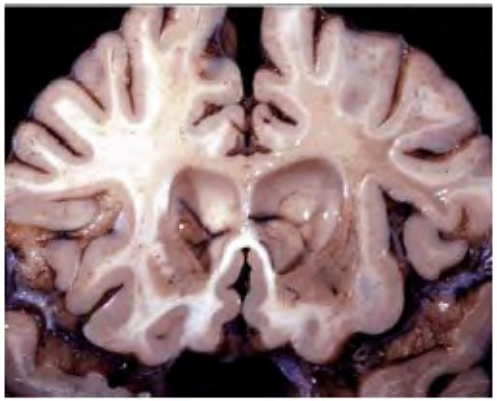

DISMORFISMOS CRANIO-FACIAIS

ALTERAÇÕES ESQUELÉTICAS

NEUROLóGICA: SNC + SNP

Hipotonia
Convulsões
Encefalopatia
Surdez neurossensorial
Sinais piramidais
Neuropatia periférica

ALTERAÇÕES HEPÁTICAS, GI

Hepatomegália
Icterícia
Colestase
MPP

Classificação clínica segundo a idade

(Saudubray 2006)

>20 doenças – grande variabilidade fenotípica

mutações patogénicas em pelo menos 13 genes PEX

→ correlação genótipo-fenótipo

Apresentação clínica

Neonatal

Hipotonia generalizada

Hiporreactividade

Convulsões

Dismorfismos craniofaciais

Alt. esqueléticas (calcif. epifisárias)

Colestase/ hepatomegália

Cataratas/ retinopatia/ glaucoma

Surdez neurossensorial

Síndroma de Zellweger

Espectro Zellweger

Adrenoleucodistrofia neonatal

CDRP

Def. proteina bifuncional

Def. de acil-CoA oxidase

Doença proteína dinamina-like 1

Síndroma de Zellweger

- **1964 - Dr. Hans Zellweger**
- **1973 - S. cérebro-hepato-renal (Zellweger)**
- Dismorfismos craniofaciais e esqueléticos
- **Doença neurológica**
- **Doença hepática, renal e GI**
- **Doença ocular**
- Histologia: ausência de peroxissomas hepáticos

Exame objectivo e neurológico permite EVOCAR o diagnóstico

Mortalidade elevada no 1ºano de vida

Síndroma de Zellweger

- Hipotonia grave generalizada e fraqueza muscular ao nascimento
- Dismorfismos tipicos …fontanela ↑ ↑ , fronte proeminente, prega epicantica, Δ pav auriculares
- Calcificaçõses epifisarias
- Doença hepática e GI : hepatomegália, colestase, malabsorção
- Alterações oculares e surdez neurossensorial
- Quistos renais

Síndroma de Zellweger

RMN cerebral: alt.migração neuronal; atraso na mielinização

Paquigíria

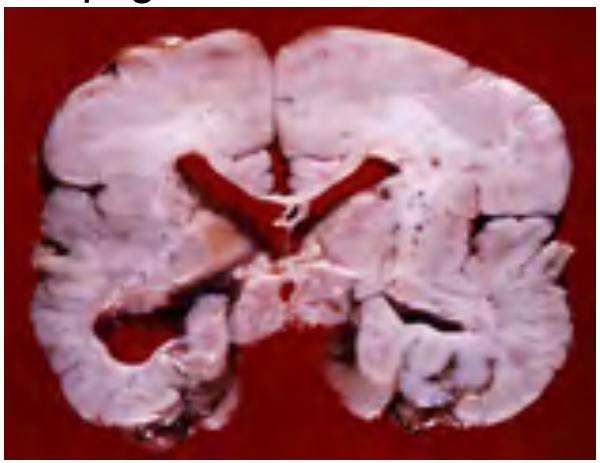

Depósitos lípidos

Cirrose

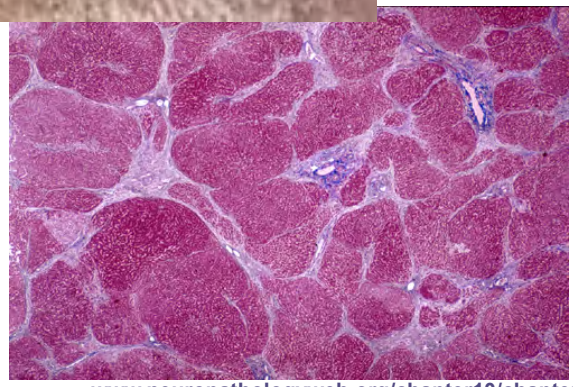

Biópsia hepática: cirrose

www.neuropathologyweb.org/chapter10/chapter10...

Espectro Zellweger

- Síndroma Zellweger (ZS)
- Adrenoleucodistrofia neonatal (NALD)
- Dª de Refsum infantil (IRD)

Mais grave

Menos grave

Sindroma de Zellweger é a forma mais grave dos defeitos da biogénese do peroxissoma

"Espetro" – termo reflete um *continuum* de doença grave ⟷ ligeira

Sobreposição de fenótipos clínicos com diferentes gravidades

Espectro Zellweger

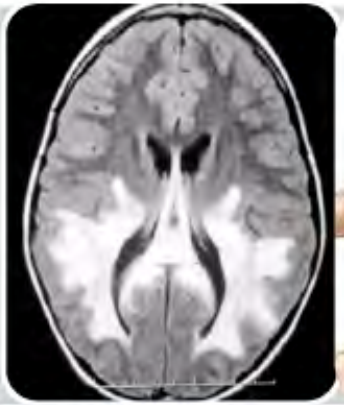

S. ZELLWEGER CLÁSSICO

Dismorfismos craniofaciais

Encurta/ rizomélico dos M

Calcificações epifisárias

Hipotonia grave

Convulsões

Doença hepática

Doença ocular e surdez NS

Quistos renais

MPP

ADRENOLEUCODISTROFIA NN

Dismorfismos (+++hipoplasia 1/3 médio da face)

Sintomas no latente: tremor, reflexos↑, convulsões

Def.. visual e auditivo progressivos

ADPM

Insuf SR pouco significativa (ACTH ↑↑)

Ø quistos renais /calcificações

D. REFSUM INFANTIL

Dismorfismos minor

Idade de inicio dos sintomas variável

Sintomas neurológicos e GI: Ataxia, deterioração cognitiva lenta mod-grave; vómitos/diarreia/ malab/ hepatomegalia e cirrose

Ø alt migração neuronal nem leucodistrofia progressiva

J Inherit Metab Dis
DOI 10.1007/s10545-015-9880-2

ORIGINAL ARTICLE

Zellweger spectrum disorders: clinical manifestations in patients surviving into adulthood

Kevin Berendse[1,2] · Marc Engelen[1] · Sacha Ferdinandusse[2] · Charles B. L. M. Majoie[3] · Hans R. Waterham[2] · Frédéric M. Vaz[2] · Johannes H. T. M. Koelman[4] · Peter G. Barth[1] · Ronald J. A. Wanders[2] · Bwee Tien Poll-The[1]

N=19
Dx idade média=5,2 anos

Clínica inicial
Icterícia neonatal prolongada - 7
Hipotonia generalizada - 4
MPP - 5
Retinopatia - 12
ADPM moderado a grave -**19**

Sinais neurológicos
Alterações da marcha
Sindrome cerebeloso
Piramidais 5
Neuropatia periferica 11 (adolescencia)

Follow-up (id 16-35 anos, media 22,5 anos)
1 morte por falência hepática aos 18 anos
Estavel – 12, progressiva – 7
Retinopatia 18 (pigmentosa 16); défice visual progressivo 4, estável 14
Surdez NS – 18
Marcha autónoma - 14

RMN cerebral -16
-HiperT2 SB cerebral e cerebelosa
- HiperT2 areas circ nuncleo dentado, progressivas 8/16
- atrofia cerebelosa -6/16

J Inherit Metab Dis
DOI 10.1007/s10545-015-9880-2

ORIGINAL ARTICLE

Zellweger spectrum disorders: clinical manifestations in patients surviving into adulthood

Kevin Berendse[1,2] · Marc Engelen[1] · Sacha Ferdinandusse[2] · Charles B. L. M. Majoie[3] · Hans R. Waterham[2] · Frédéric M. Vaz[2] · Johannes H. T. M. Koelman[4] · Peter G. Barth[1] · Ronald J. A. Wanders[2] · Bwee Tien Poll-The[1]

Condrodisplasia Rizomélica Puntacta

- dismorfismos faciais (hipoplasia 1/3 médio face, nariz em sela)
- encurtamento rizomélico dos membros
- múltiplas contracturas articulares
- grave atraso de crescimento estatural e ddo desenvolvimento psicomotor
- RMN cerebral: atraso na mielinização, atrofia cerebelosa, hiper-sinal T2 SB, dilatação ventricular

(Imagens cedidas pela Prof. Doutora Esmeralda Martins- H.Mª Pia Porto)

Condrodisplasia Rizomélica Puntacta

- calcificações punctiformes epifisárias
- fissuras coronais em vértebras de coluna D

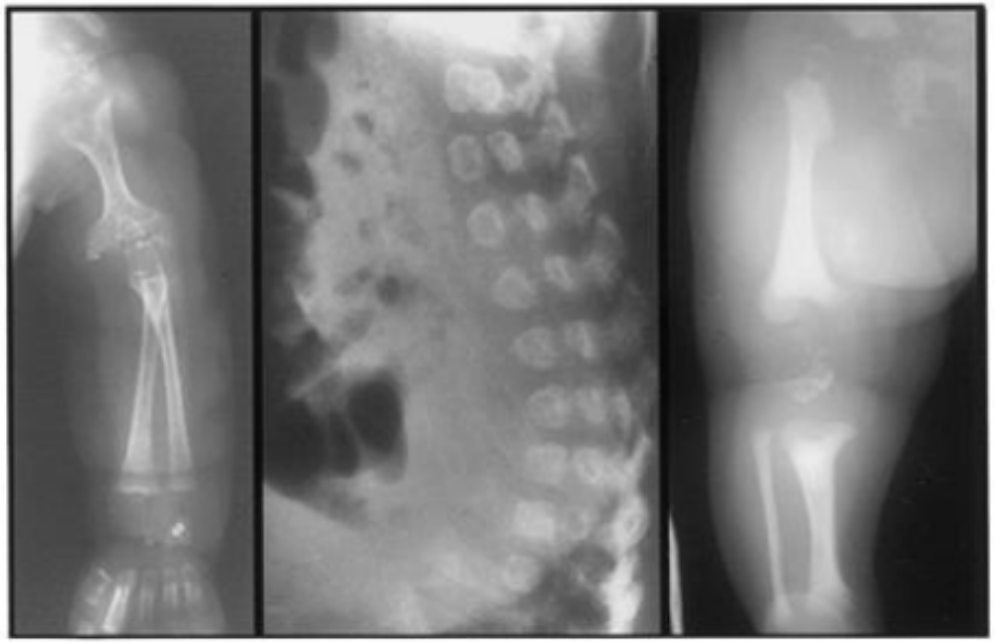

O fenótipo RCDP clássico é geneticamente heterogéneo (PEX7 na RCDP tipo1, GNPAT e AGPS na RCDP tipo 2e tipo3)

Doenças dos peroxissomas

1-6 Meses

Má evolução estaturo- ponderal

Hepatomegália

Icterícia colestática

Problemas GI

Alt. Visuais

HipoCLT e hipoLP

Déf. Vit. Lipossolúveis (ADEK)

- Espectro Zellweger
- CDRP- formas ligeiras
- Def.proteína bifuncional

Défice de proteína D-bifuncional

- Defeito enzimático isolado da β -oxidação AG peroxissomal mais diagnosticado
- Manifestações clínicas semelhantes ao Zellweger ou Adrenoleucodistrofia NN
- Deficiência em vitamina D
- Envolvimento grave do **SNC**: hipotonia, convulsões, neuropatia periférica, défice intelectual
- RMNcerebral : defeito da migração neuronal + leucodistrofia progressiva
- Morte: 6m- 2anos

Doenças dos peroxissomas

6 M - 4 A

Má evol estaturo ponderal

Alt. neurológicas

ADPM

Alt. visuais e auditivas

Osteoporose

Formas ligeiras de Espectro Zellweger

Dª. de Refsum Infantil

Def. racemase

Doenças dos peroxissomas

> 4 anos

Alt. comportamento

Deterioração cognitiva e motora

Alt. visuais e auditivas

Neuropatia periférica

Adrenoleucodistrofia ligada ao X

Doença de Refsum Clássica

Adrenoleucodistrofia ligada ao X

Forma cerebral infantil (40% das X-ALD) → forma + grave, início entre 5 e 12 anos

Alterações comportamento/ deterioração intelectual **(dificuldades escolares, regressão linguagem…)**

Alterações na marcha: **sinais piramidais, ataxia cerebelosa**

Perda de visão, audição

Convulsões (tardias)

…. Estado vegetativo com tetraplegia espástica

Hipoglicémia, perda de sódio

Hiperpigmentação da pele

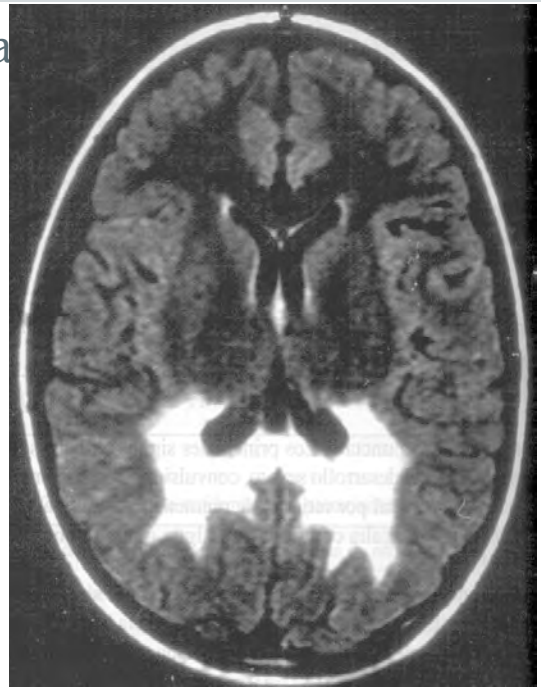

RMNce: leucodistrofia- lesões, simétricas P-O–progressão mais rápida

Adrenoleucodistrofia ligada ao X

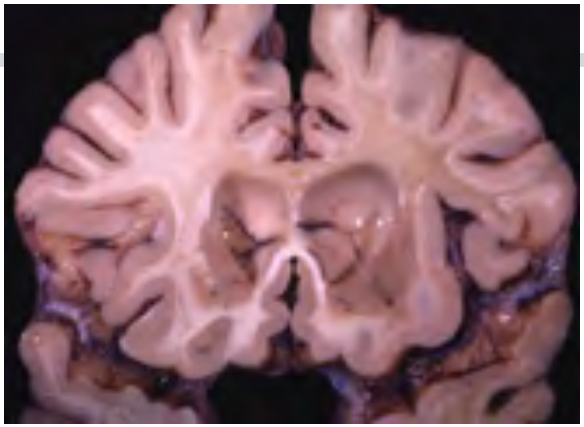

desmielinização

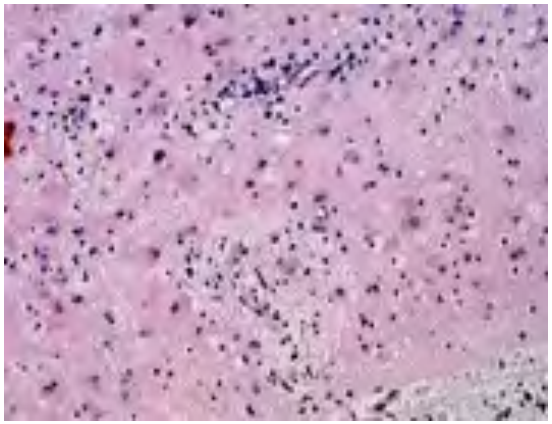

gliose e inflamação

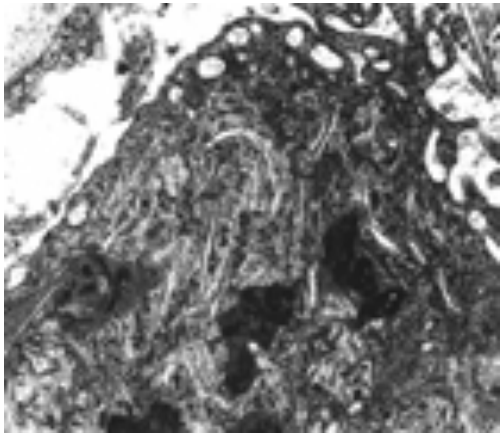

depósitos lípidos

www.neuropathologyweb.org/chapter10/chapter10...

Adrenoleucodistrofia ligada ao X

Fenótipos no sexo masculino

Fenótipo	Descrição	Início	Frequência em familiares
Cerebral infantil	Declínio neurodegenerativo progressivo, com dª da substância branca, convulsões sem tratamento … estado vegetativo	3–10 anos	31–35%
Cerebral adolescente	~ infância, progressão mais lenta	11–21 anos	4–7%
Adrenomieloneuropatia (AMN)	Neuropatia progressiva, paraparésia; ~ 40% progridem para envolvimento cerebral	21–37 years	40–46%
Cerebral adulto	Demência, alt comportamento, progressivo, mas sem fenótipo AMN	Idade adulta	2–5%
Olivo-ponto-cerebelar	Envolvimento cerebral & tronco cerebral	adolescência-idade adulta	1–2%
"Dª de Addison"	Insuficiência adrenal	< 7.5 anos	até 50% na criança, varia com a idade
Assintomático	Possível: insuf SR ou fenótipo AMN subclínicos	+ comum em rapazes mais novos	% de assintomáticos diminui com a idade

Moser, Hugo W.; Smith, Kirby D.; Watkins, Paul A.; Powers, James; Moser, Ann (2004). "X-Linked Adrenoleukodystrophy". In Scriver, C.W.; Beaudet, A.L.; Sly, W.S. et al. *Metabolic and Molecular Bases of Inherited Disease* (8th ed.). New York: McGraw Hill.

Adrenoleucodistrofia ligada ao X

Fenótipos no sexo feminino

Fenótipo	Descrição	Início	Frequência em familiares
Assintomático	Sem doença cerebral nem adrenal	Maioria das mulheres < 30 anos	Diminui com a idade
Mielopatia ligeira	ROTs +++, alt. sensoriais mb inf	Idade adulta	~50% das mulheres > 40 anos
Adrenomieloneuropatia moderada a severa	~ ao fenótipo AMN nos homens, mais ligeiro e início mais tardio	Idade adulta	~15% das mulheres > 40 anos
Envolvimento cerebral	Demência progressiva	Idade adulta	~2%
Envolvimento adrenal	Insuficiência adrenal primária	Qualquer idade	~1%

Moser, Hugo W.; Smith, Kirby D.; Watkins, Paul A.; Powers, James; Moser, Ann (2004). "X-Linked Adrenoleukodystrophy". In Scriver, C.W.; Beaudet, A.L.; Sly, W.S. et al. *Metabolic and Molecular Bases of Inherited Disease* (8th ed.). New York: McGraw Hill.

Adrenomieloneuropatia

- **Paraparésia espástica progressiva**
- 60% ♂ X-ALD adultos (20-50 A)
- 60% ♀ heterozigotas (>40 A)
- 35% homens e 0% mulheres ➔ <u>desmielinização cerebral</u>

Doença de Refsum clássica

Início: idade escolar/ adolescência até à 5ª década de vida

Retinopatia

Neuropatia periférica

Ataxia cerebelosa

Perda auditiva, anósmia

Alt.cardíacas, esqueléticas e cutâneas

LCR: aumento proteínas do LCR, cel N

…

Sem ADPM, défice intelectual, doença hepática

Dismorfismos minor

>> ácido fitânico (plasma); << fitanol-CoA-hidroxilase (fibroblastos)

Doença dos peroxissomas diagnóstico bioquímico

	AGCML	Plasmalogénios	Ácido Fitânico	Ácido Pristânico	DHCA e THCA
Espectro Zellweger	>	<	N - >	N - >	>
CDRP I	N	<	N - >	N	N
X-ALD	>	N	N	N	N
Def. acil-CoA oxidase	>	N	N	N	N
Def. prot. bifuncional	>	N	N - >	N - >	>
Dª de Refsum clássica	N	N	>	N	N
Def. racemase	N	N	N - >	>	>
CDRP II e III	N	<	N	N	N

AGCML: Plasma, fibroblastos A. Fitânico, A.Pristânico: Plasma DHCA e THCA: Plasma, urina Plasmalogénios: GV

Doença dos peroxissomas diagnóstico genético

Espectro Zellweger

- Elevado grau de heterogeneidade genética
- Mut. PEX1 – 70% dos casos
- Mut. PEX6, PEX10, PEX12 ou PEX26 – 20%
- Mut. PEX13, PEX14, PEX16, PEX19, PEX2, PEX3, PEX5, PEX11B- menos comuns

Condrodisplasia rizomélica punctata

- Mut PEX7 – tipo I
- Mut GNPAT – tipo II
- Mut AGPS – tipo III

Adrenoleucodistrofia ligada ao X

- Mut.ABCD1 (transportador de membrana dos AGCML)

Doença dos peroxissomas diagnóstico genético

- Todas AR excepto X- ALD
- Teste de portador e DPN é possível se ambos alelos causadores de doença forem conhecidos
- DPN através de testes bioquímicos é possível se fibroblastos do caso *index* manifestarem défice enzimático

Defeitos bioquímicos devem ser confirmados em cultura de fibroblastos do doente, uma vez que os defeitos bioquímicos presentes nos fluidos corporais /fígado podem **não ser** detectáveis em células cultivadas ("mosaicismo peroxissomal")

Doença dos peroxissomas tratamento

Adrenoleucodistrofia ligada ao X

- Transplante de medula óssea nos pré-sintomáticos

(antes das alt. neurol)

- Lovastatina?

- Tratamento da insuf. Adrenal

Espectro Zellweger

- Ácido docosahexaenóico (DHA) ?

Doença do Refsum Clássica

- Dieta com restrição em ácido fitânico

Bibliografia

•Fidaleo M. Peroxisomes and peroxisomal disorders: The main facts. Exp Toxicol Pathol (2009), doi:10.1016/ j.etp.2009.08.008

• Gould SJ, Raymound GV, Valle D. The peroxisome biogenesis disorders. In: Scriver CR, Beaudet AL, Sly WS, Valle D, Childs B, Kinzer KW, Volgelstein. The metabolic and Molecular bases of Inherited Disease, 8th ed. McGraw-Hill, New York,Vol II, 3181-209.

• Wanders RJA, Waterham HR. Peroxisomal disorders: The single peroxisomal enzyme deficiencies. *Biochimica et Biophysica Acta* 2006: 1707–1720

• Wanders RJA, Barth PG, Heymans HSA. Single peroxiomal enzyme deficiencies. In: Scriver CR, Beaudet AL, Sly WS, Valle D, Childs B, Kinzer KW, Volgelstein. The metabolic and Molecular bases of Inherited Disease, 8th ed. McGraw-Hill, New York,Vol II, 3219-56.