III Curso de Reumatologia Pediátrica para Médicos Internos

10 de Setembro 2020

Exame Objetivo em Reumatologia Pediátrica

Helena Sofia Sousa

Pediatra – Hospital de Vila Franca de Xira

O que não deve acontecer...

Diagnóstico ?

18 meses
Deixou de brincar, recusa da marcha
Irritabilidade, anorexia e perda ponderal
..3 meses de evolução
..2 idas à urgência → "...maus tratos"

Exame objetivo na reumatologia pediátrica

Só se encontra o que se procura…

Pistas…

Exame objetivo na reumatologia pediátrica

- ✓ Orientação do diagnóstico
- ✓ Exclusão outras patologias

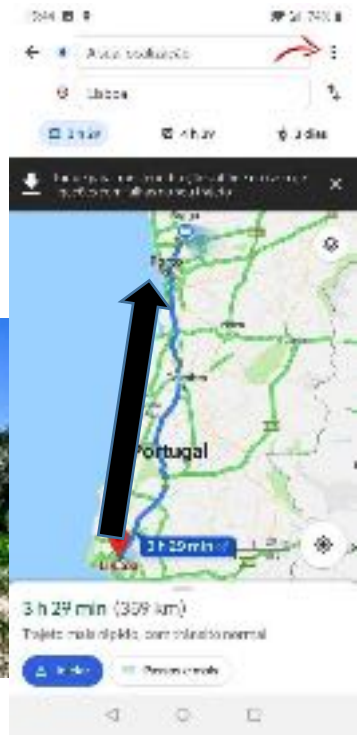

- Artrites inflamatórias crónicas
- Artrite reativa/ FRA/Artite pós-estreptocócica
- Infeção (artrite sética / osteomielite)
- Patologia tumoral
- Doenças multissistémicas
- Síndromes auto-inflamatórios
- …

- Traumatismo
- Traumatismo não acidental
- Lesões de “Overuse”
- Hiperlaxidez/ Síndromes de hipermobilidade
- Síndromes de amplificação dolorosa
- Dores de crescimento / osteocondrites/osteocondroses
- Variantes do normal

Exame objetivo na reumatologia pediátrica

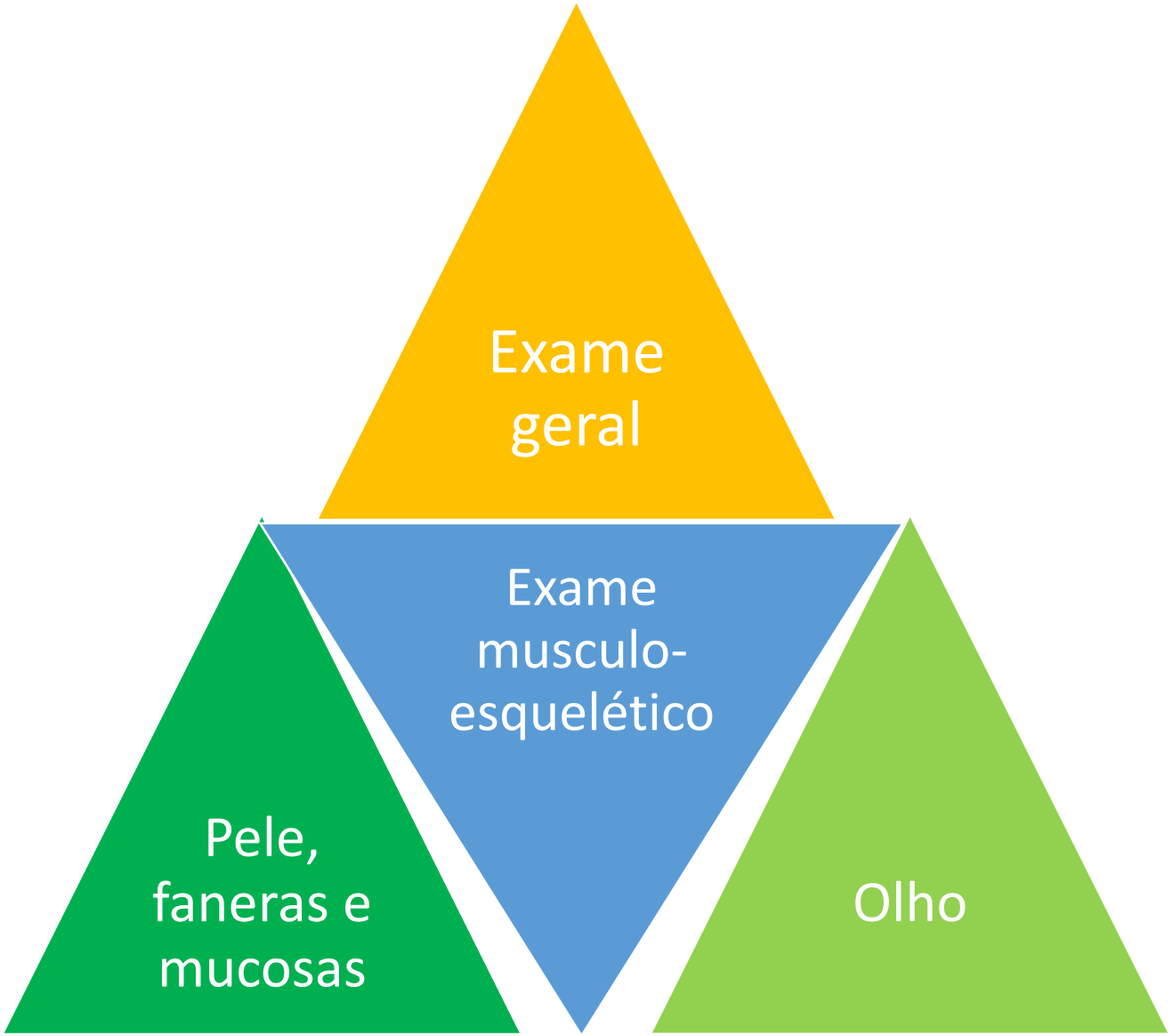

Exame geral

- Avaliação do estado geral
- Somatometria: peso e estatura; IMC; evolução percentis
- Estadio pubertário
- Sinais vitais: temperatura…PA nos 4 membros
- Desenvolvimento psico-motor (regressão?)
- Avaliação de todos os sistemas: respiratório, circulatório, digestivo, neurológico, …
- Adenomegalias, organomegalias
- Edemas

EO – algumas especificidades

Pele

- Exantemas
- Nódulos subcutâneos
- Espessamento da pele
- Fenómeno de Raynaud
- Livedo reticularis
- Telangiectasias palpebrais
- Calcinose
- Vasculite
- Úlceras
- Lesões de psoríase
- Linfedema
- Alterações da temperatura (calor, frio)

Boca

- Aftas
- Enantemas
- Xerostomia

Unhas

- Pitting nails
- Onicólise
- Telangiectasias periungueais

Especificidades do EO

Olho

- Dor
- Redução acuidade visual
- Exsudato
- Hiperémia
- Regularidade dos contornos da pupila
- Transparência / brilho

Cortesia Dr Manuel Salgado (MS)

Queratopatia em banda e anisocoria
(AIJ com uveíte crónica)

Uveíte bilateral aguda pós-ARPS

Especificidades do EO - algumas imagens

Exantema palpebral em heliotropo

eritema purpúrico no dorso das mãos, pápulas de Gottron e telangiectasias peri-ungueais

Dermatomiosite juvenil

Especificidades do EO - algumas imagens

MS - CHUC

LES com Esclerodactilia

Cortesia Dra Margarida Guedes - CHP

Esclerodermia Sistémica Juvenil

Eritema pérnio

Termografia - Raynaud

MS - CHUC

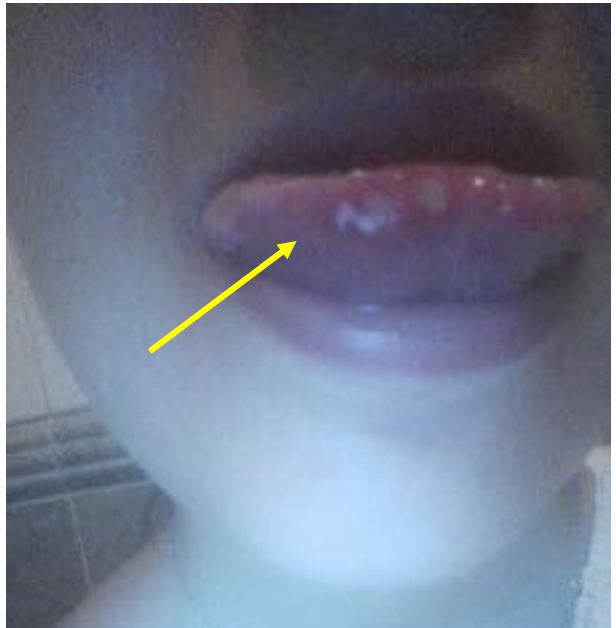

LESjuvenil

Febre + rash + VS 104.
Artrite em D25 de febre

Exantema purpúrico + MI - **PHS**

Eritema nodoso

AIJ sistémica

Livedo reticularis + úlceras-
Poliarterite nodosa (cutânea)

Especificidades do EO - algumas imagens

Esclerodermias localizadas

psoríase

Pitting nails

psoríase

MS - CHUC

Exame Objetivo - exame musculo-esquelético

Articulações

Marcha → Membros superiores → Membros inferiores → Coluna

Inspecção

Palpação

Mobilidade articular

Exame musculo-esquelético

Inspeção

- Marcha, claudicação
- Simetria
- Perda de contornos normais
- Tumefacção ou deformidade
- Eritema
- Atrofia muscular
- Flexo
- Estigmas de hiperlaxidez articular

Palpação

- Dor (articular, osso, entese)
- Temperatura (calor, frio)
- Tumefacção (flutuante, “borracha”, dura)
- Crepitação articular

Mobilidade articular

- Activa→ passiva → contra-resistência
- Amplitude de movimentos
- Função muscular

Orientações

- Adequar à idade e desenvolvimento da criança ou adolescente
  - **Lactente/criança pequena**: atender a sinais não verbais de dor ou desconforto
  - **Adolescente**: autonomia e privacidade, “hidden-agenda”
- O exame começa antes da consulta: entrada na sala, como se senta e atividade espontanea
- Criar empatia → cooperação
- Evitar provocar dor e deixar articulações dolorosas para o final
- O exame objectivo como um “jogo”, demonstrar as manobras
- Método
- Criança despida

Pontos fundamentais

- **Observar todas as articulações**
- **Exame osteoarticular de rastreio → selecção das articulações que exigem minúcia.**
- **Comparar sempre com membro oposto.**
- **Explorar articulações e zonas acima e abaixo das queixas.**
- **Atrofia muscular (sinal de cronicidade)**
- **Palpar as enteses**
- **Avaliar a força muscular**

Exame ME - A artrite será “reumática”?

Características das artrites inflamatórias crónicas

- Dor ligeira/moderada, que agrava com a pressão ou movimento
- Rigidez matinal/após repouso
- Limitação da mobilidade articular: compromisso extensão > flexão → **“flexo”**
- Tumefacção (sinovite, derrame, sobrecrescimento ósseo, edema partes moles)
- Calor
- rubor (pouco habitual)

✓ **dor óssea, em repouso, agravamento noturno** → suspeita infeção, doença neoplásica ou SAI

Presença de Rubor

"Erythema of the skin overlying a swollen joint is unusual in JIA and suggest an alternative diagnosis such as acute rheumatic fever or septic arthritis". [4]

4. Davies K, Coperman A. The spectrum of paediatric and adolescent rheumatology. Best Pract Res Clin Rheumatol 2006;20(2):179-200.

+ doença soro-like, artrites reativas

MS

pGALS – A SCREENING EXAMINATION OF THE MUSCULO-SKELETAL SYSTEM IN SCHOOL-AGED CHILDREN

Helen E Foster, MD, MBBS(Hons), FRCP, FRCPCH, CertMedEd, Professor in Paediatric Rheumatology
Sharmila Jandial, MBChB, MRCPCH, CertMedEd, arc Educational Research Fellow
Musculoskeletal Research Group, Newcastle University, Newcastle upon Tyne

June 2008 No 15

Para ler!

- Excelente sensibilidade, validado em crianças de idade escolar
- Simples, rápido.
- Realizar por rotina e sempre que queixas musculo-esqueléticas.
- Manobras sem dor, desconforto ou assimetrias.
- Avalia grupos de articulações → avaliação individual
- Treino regular – identificação normal/ patológico

Paediatric Musculoskeletal Matters INTERNATIONAL

http://www.pmmonline.org/

Exame ME de rastreio

Ortostatismo e marcha

Exame ME de rastreio – membros superiores

Exame ME de rastreio – membros inferiores e coluna

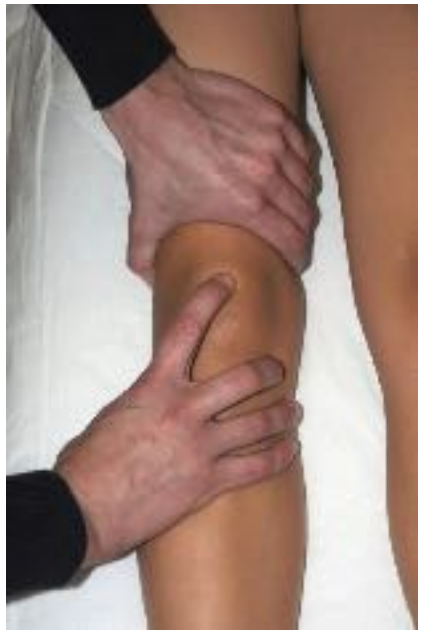

Se alterações → avaliação <u>seletiva</u> das articulações

Exame ME – não esquecer

- Avaliar TODAS as articulações, mesmo que queixas localizadas a uma articulação.

Na criança com artrite é frequente encontrar alterações noutras articulações.

2 anos. Claudicação com queixas referidas ao joelho D

Doença em 18 articulações

AIJ poliarticular

Exame ME – não esquecer

- <u>Comparar</u> com membro contra-lateral

Linfedema perna E

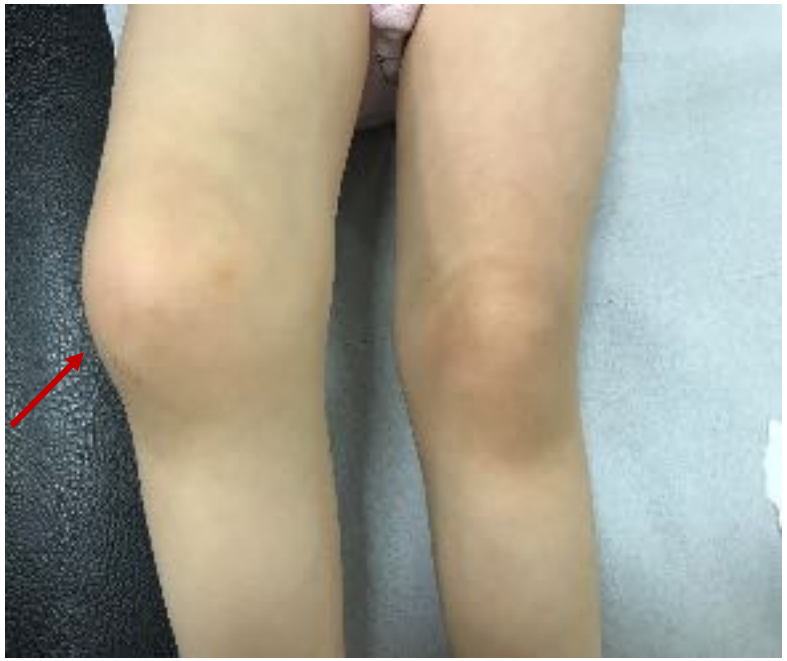

F, 3 anos. Monoartrite joelho direito

?

F, 2 anos. AIJ poliarticular

Exame ME – não esquecer

- Avaliação anterior, posterior (e lateral)





14 A. Esclerodermia localizada forma generalizada

Deformidade muito mais evidente no perfil

Exame ME – não esquecer

"Dor no joelho direito"

- Dor pode ser referida

Se queixas numa articulação, **avaliar sempre muito bem as articulações e ossos supra e infradjacentes**

→ doença da anca pode ter dor referida à coxa ou joelho

Exame ME – não esquecer

Atrofia muscular e dismetria de membros – cronicidade

AIJ poliarticular: flexo dos MInf, tumefação joelhos, atrofia muscular quadricipital

Hipo ou hipercrescimento do membro afetado

Espinha Ilíaca Antero Superior → maléolo interno (<1 cm)

Exame ME - Inspeção

Posturas antálgicas

- Diminuição da dor por ↓ Pressão intra-capsular

Doença da anca

FABER: Flexão ABdução e Rotação Externa

maximiza volume da cápsula articular com ↓ P intra-capsular

Artite do joelho

Joelho em semi-flexão

Posturas antálgicas – incongruências …

- Posturas bizarras

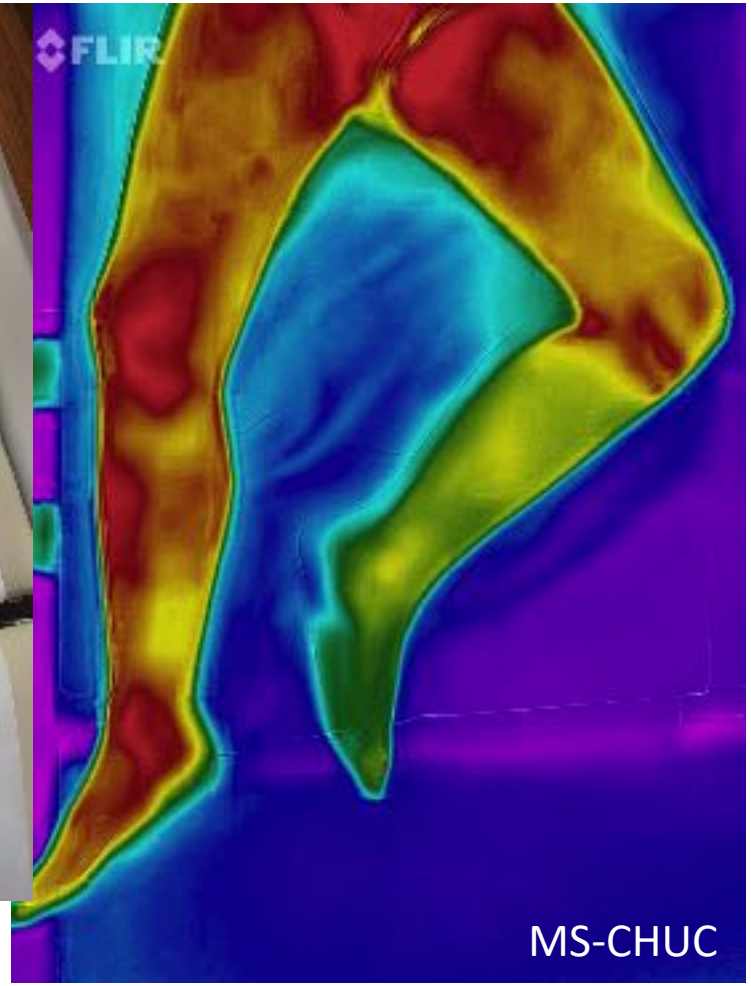

Síndrome Doloroso Regional Complexo tipo 1

Posturas antálgicas – incongruências …

- Posturas bizarras

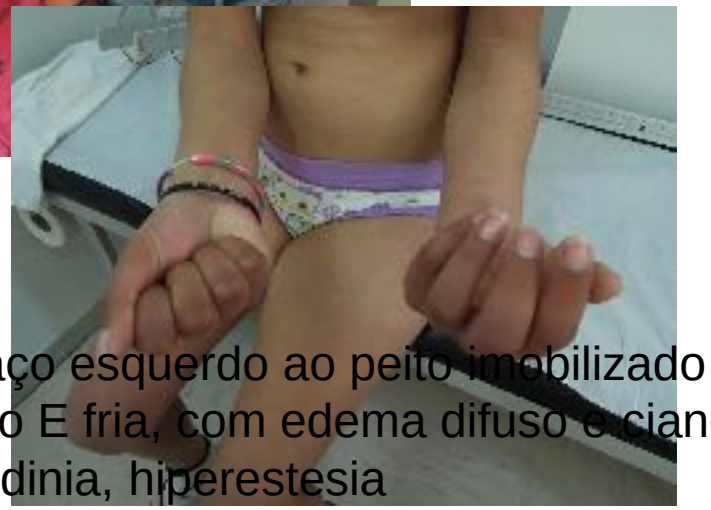

Braço esquerdo ao peito imobilizado
Mão E fria, com edema difuso e cianose
Alodinia, hiperestesia
Incapacidade funcional

SDRC tipo I

Pé dto frio, edema generalizado. Alodinia e hiperalgesia. Incapacidade funcional.

Exame ME de rastreio

- **Observar em pé** (anterior, posterior e lateral)

16 A. ERA HLA-B27+

Atrofia massas musculares

Assimetria do nivel dos ombros e do bordo inferior das omoplatas

Retificação da coluna (cervical, torácica e lombar)



F, 10 A. Hipermobilidade articular generalizada

- **Observar em pé** (anterior, posterior e lateral)

Estigmas de hipermobilidade articular generalizada





Hipermobilidade articular

- aumento da amplitude dos movimentos articulares
- Elevada prevalência nas crianças (2 a 57%).
- Critérios de Beighton: score ≥ 5 em 9 (cuttoffs ?).
- Generalizado / localizado. Simétrico.

- Assintomáticos / artralgia, dor ME que melhora com o repouso.
- **Síndrome de hipermobilidade articular** (dor crónica, amplificação dolorosa (TMS, fibromialgia), cefaleias, fadiga, ansiedade, alts do sono, sdr intestino irritável, alts disautonómicas…).
- De acordo com fenótipo, excluir síndromes Ehlers Danlos e Marfan.

Hipermobilidade articular

- > Risco de lesão ME e luxação articular

Atividade física, reforço muscular, educação postural, evicção de posturas extremas. ± Fisioterapia.

Escala de Hipermobilidade de Beighton				
Capacidade para:		Direita		Esquerda
1	Dorsiflexão passiva da quinta articulação metacarpo-falângea ≥ 90º	1		1
2	Aposição passiva do primeiro dedo à face anterior do antebraço ipsilateral	1		1
3	Hiperextensão do cotovelo ≥ 10º	1		1
4	Hiperextensão do joelho ≥ 10º	1		1
5	Flexão do tronco que permite apoiar as palmas das mãos no solo sem flectir os joelhos		1	
TOTAL		9		

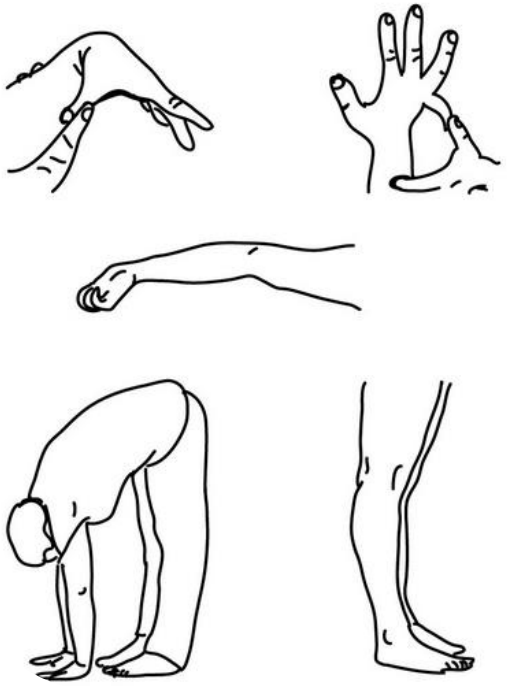

Marcha normal + em calcanhares + em bicos dos pés

- ✓ Coluna
- ✓ Ancas
- ✓ Joelhos
- ✓ Tornozelos
- ✓ Articulações do pé

(+ enteses fáscia plantar)

Marcha lenta hesitante
Genovalgum
↓flexão ancas, joelhos (+E) e TT
Pés planos valgos

7 anos, AIJ poliarticular

AIJ oligoarticular



2 anos, AIJ poliarticular
Contratura em flexão da anca com hiperlordose lombar compensatória

Marcha

Entesite fascia plantar + 1ª MTF → não faz apoio → “pé cavo”

Entesite

“Hallmark of juvenile spondyloarthropathies”

1. Petty R, Laxer R, Wedderburn L. Juvenile Idiopathic Arthritis. In: Petty R, Laxer R, Lindsley C, Wedderburn L. Textbook of Pediatric Rheumatology, 7th ed. Philadelphia, Elsevier, 2016:188-204.

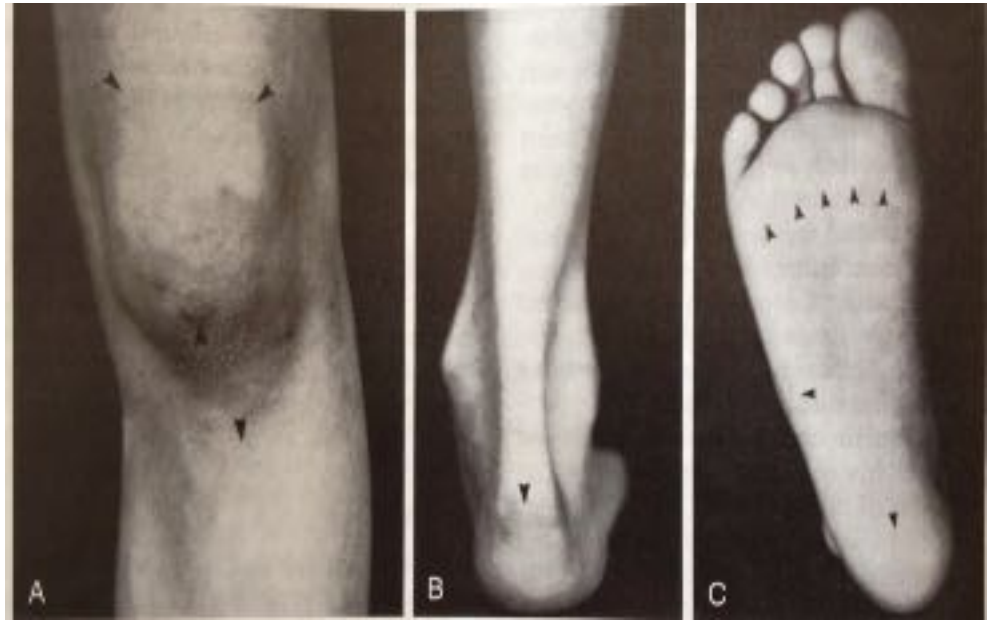

- ✓ Inserção do tendão do quadricípede no polo superior da rótula
- ✓ inserções do ligamento rotuleano ao polo inferior da rótula e tuberosidade tibial
- ✓ Inserção do tendão de Aquiles no calcâneo
- ✓ Inserção da fascia plantar no calcâneo e cabeça dos metatarsos
- ✓ Base do 5º metatarso

♂

13 A

Claudicação – dor / parestesias perna dir.
Pé cavum assimétrico

Pé cavum assimétrico

Ganglioglioma

Tumores intra-medulares:

- tumefacção fusiforme

- bloqueio parcial ou total LCR → formação siringomielia

MS-CHUC

Marcha

3 anos. Valgismo bilateral com marcha bamboleante. Baixa estatura. Raquitismo hipofosfatémico.

Coluna cervical

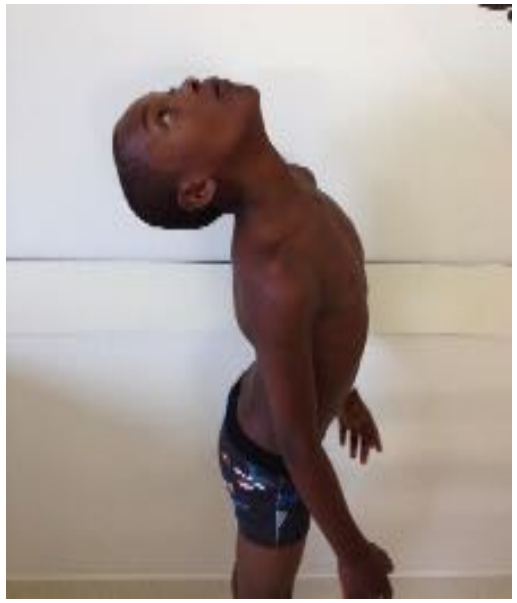

Coluna cervical

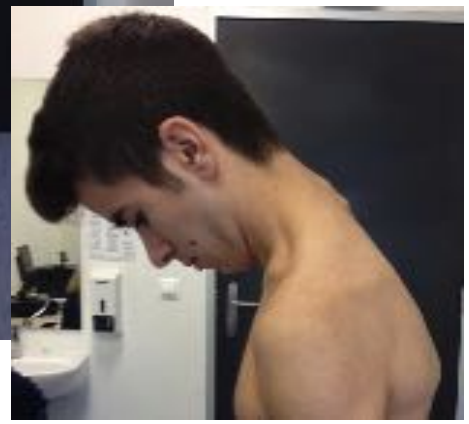

16 A. ERA HLA-B27+

- <u>Avaliação passiva</u>
- Frequentemente afetada nas AIJ
- Limitação + da <u>extensão</u>
- **Sinovite atlanto-axial** (C1-C2)

↓

subluxação / risco lesão medular

Torcicolo

MS - CHUC

MS - CHUC

Pode ser a única manifestação de AIJ

Temporo-mandibular

- Abertura da ATM (3 dedos)
- Palpação bilateral dos côndilos (dor, crepitação)

Membros superiores

Membros superiores

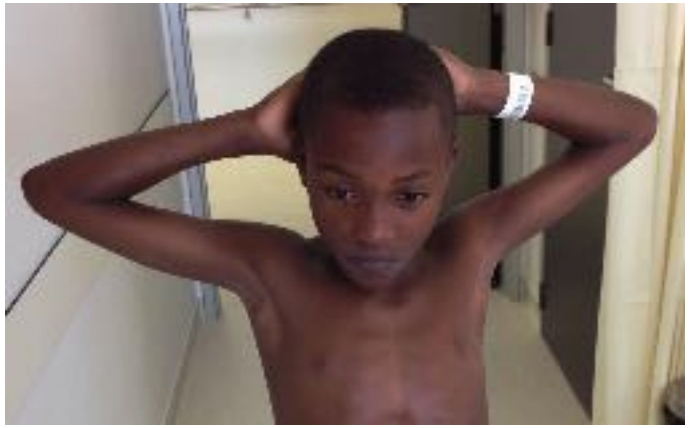

Membros superiores

Exame ob ca

Membros superiores

Dactilite: “dedo em salsicha”

Tumefação que excede os limites articulares

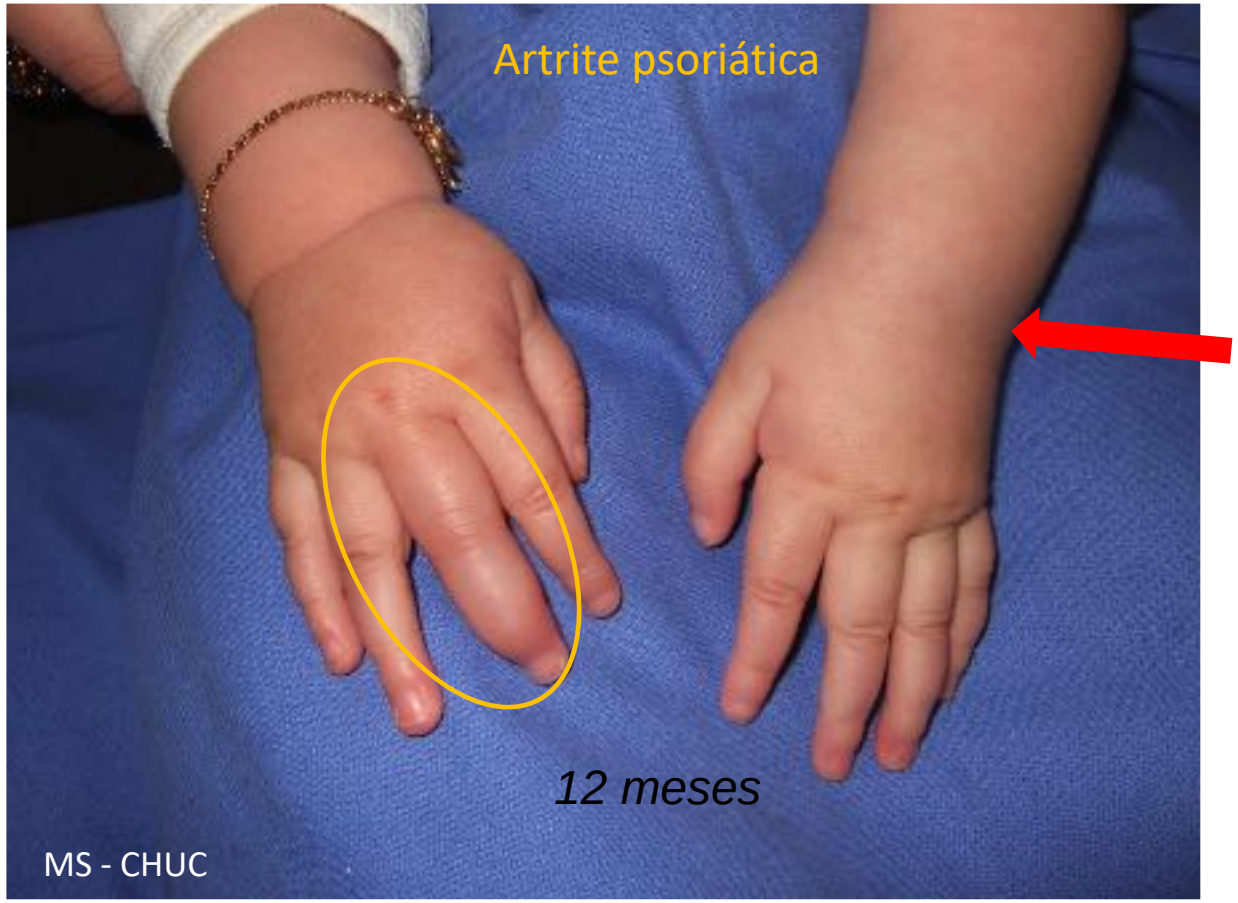

AIJ poliarticular

Membros superiores

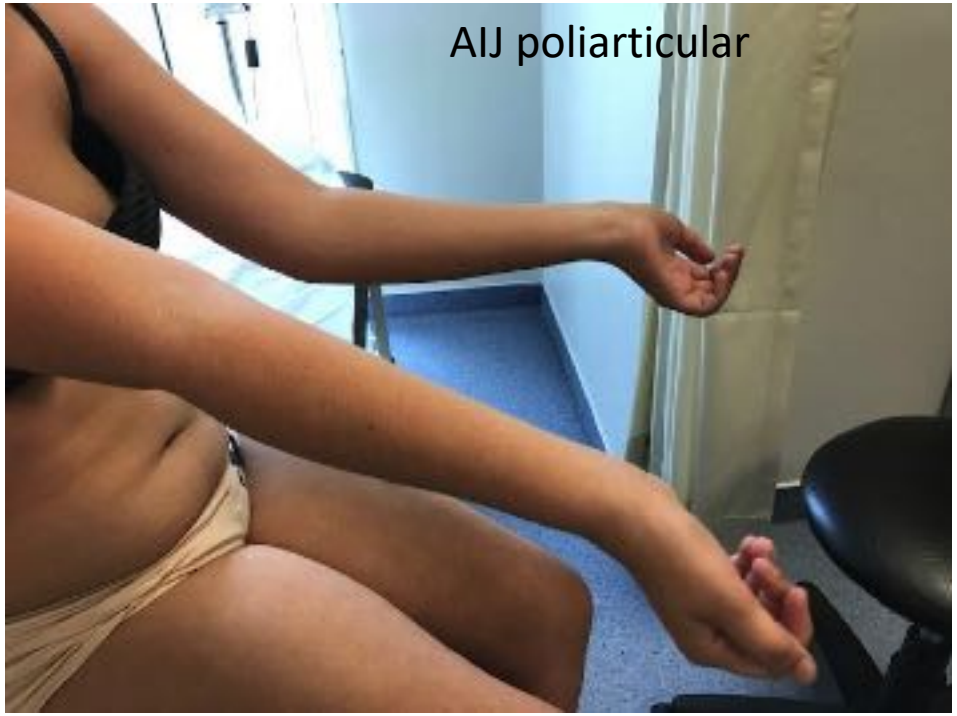

Flexo do cotovelo

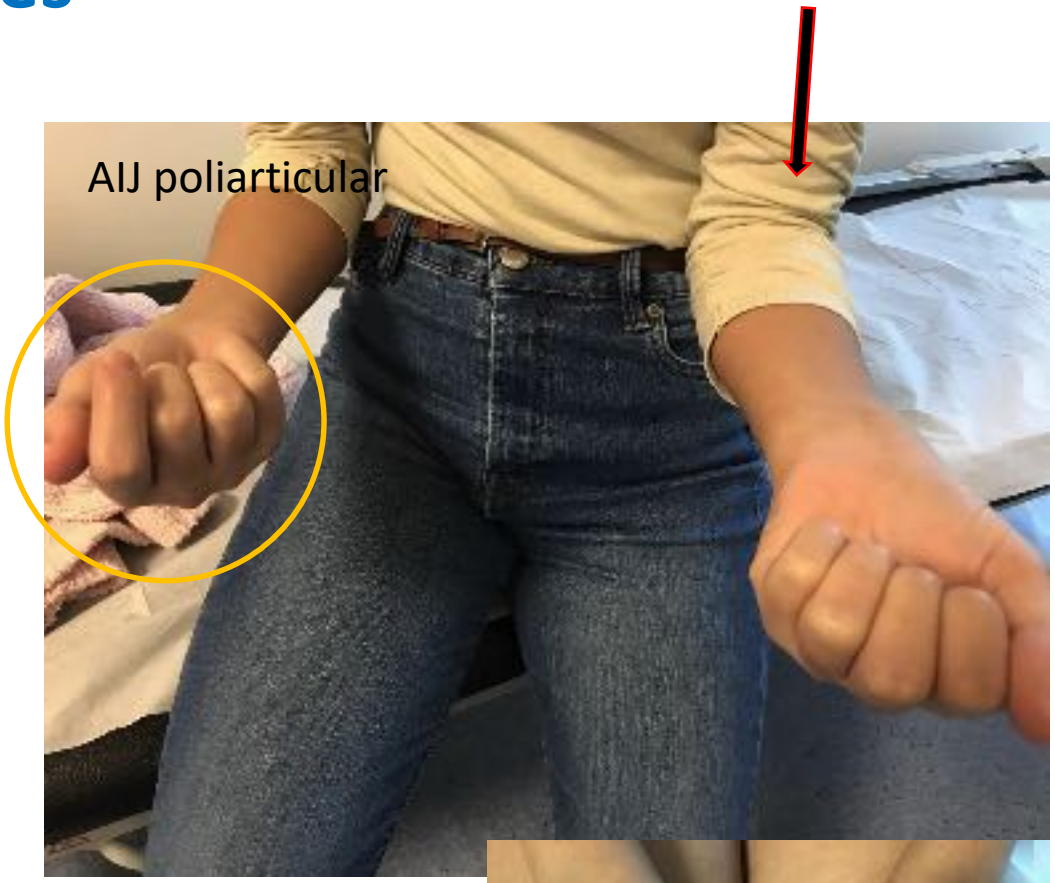

4ª MTF
1ª, 2ª, 3ª e 4ª IFP

Membros superiores

Limitação da flexão dos punhos (D>E)

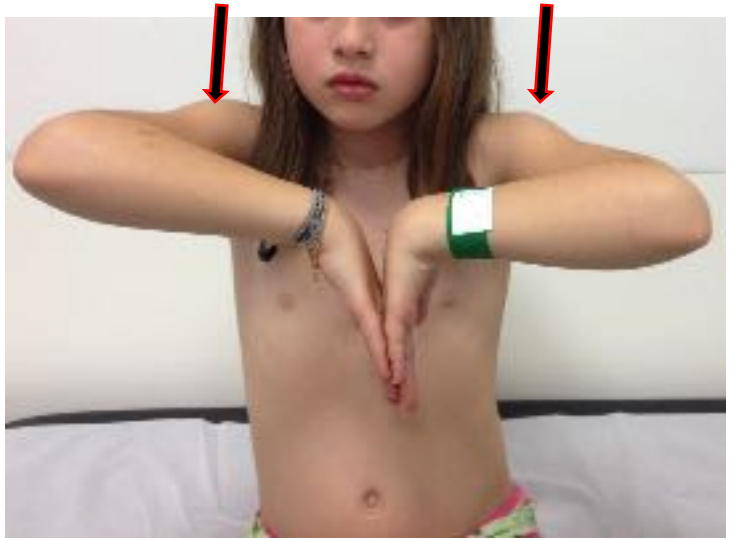

Limitação da extensão dos punhos → "compensa" com elevação dos ombros

14 anos. AIJ poli FR+

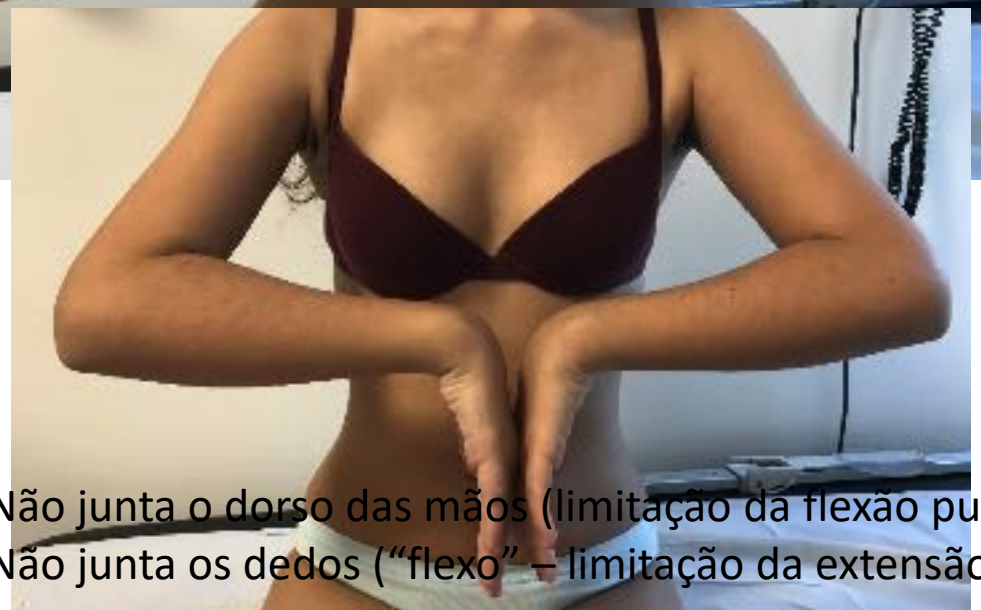

Não junta o dorso das mãos (limitação da flexão punho)
Não junta os dedos ("flexo" – limitação da extensão)

Membros superiores

Metacarpofalângicas

Inspeção

Comparar

Palpação

Interfalângicas

Palpação

Avaliação de derrame

Palpação antero-posterior e lateral alternadamente

Membros superiores

Doença de Ollier - encondromatose

Tumefações "não-inflamatórias"

paquidermodactilia

artrogripose

Membros inferiores

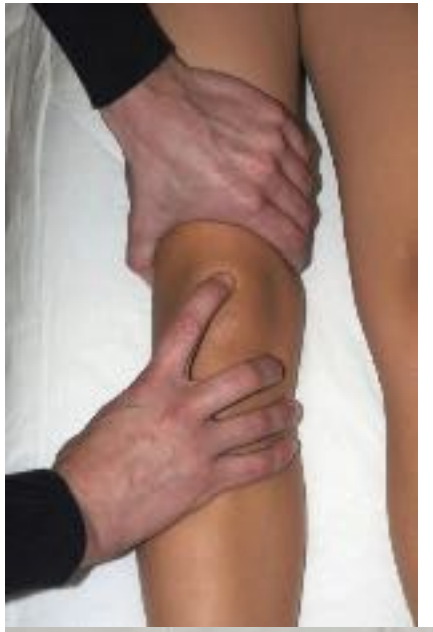

Membros inferiores

Ancas

- Rotação interna e externa da anca (joelho a 90º)

→ dor ou limitação da rotação interna: 1º sinal de inflamação intra-articular.

Membros inferiores

Ancas

- Manobra do V: rotação interna da anca em decúbito dorsal (avaliação de ambas as ancas em simultâneo) → verificar simetria

Perda da rotação interna à dta

Membros inferiores

Ancas

Log-roll – rotação interna e externa com a anca estendida

Anca Dta:
Choro
Defesa com fuga

Membros inferiores

Joelhos

- ✓ **Temperatura**
  - Comparar

- ✓ **derrame articular**

"choque da rótula" – mão esquerda "espreme" o fundo de saco supra-rotuleano até ao bordo superior da rótula, indicador mão direita faz pressão AP sobre a rótula.

Membros inferiores

Joelhos

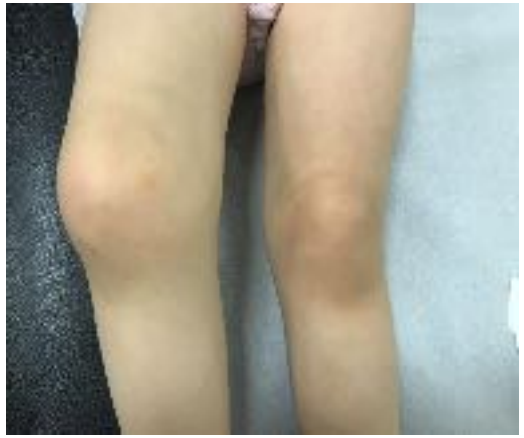

Membros inferiores

Joelhos

Enteses

- 2, 6 e 10 horas
- Tuberosidade tibial

≠

Osgood- Schlatter

•Apofisite da tuberosidade tibial

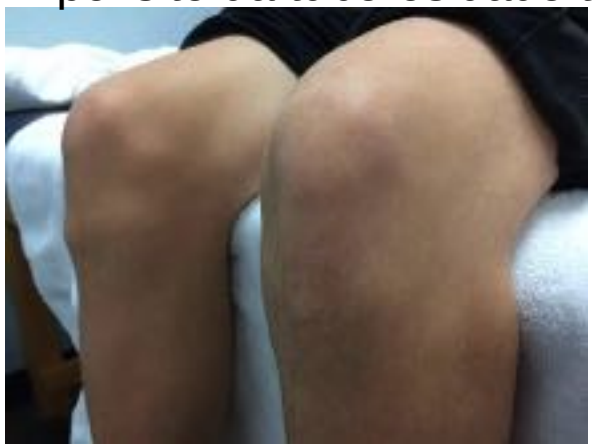

Membros inferiores

Artrite sub-talar (tumefação retromaleolar)

Tarsite + dactilite

dactilite

Artrite psoriática - Hálux valgos (artrite da 1ª MTF e IF)

Membros inferiores

•**Entesite:** exercer pressão no calcaneo (inserção do tendão aquiles no calcâneo)

- Correção do pé plano valgo

Coluna



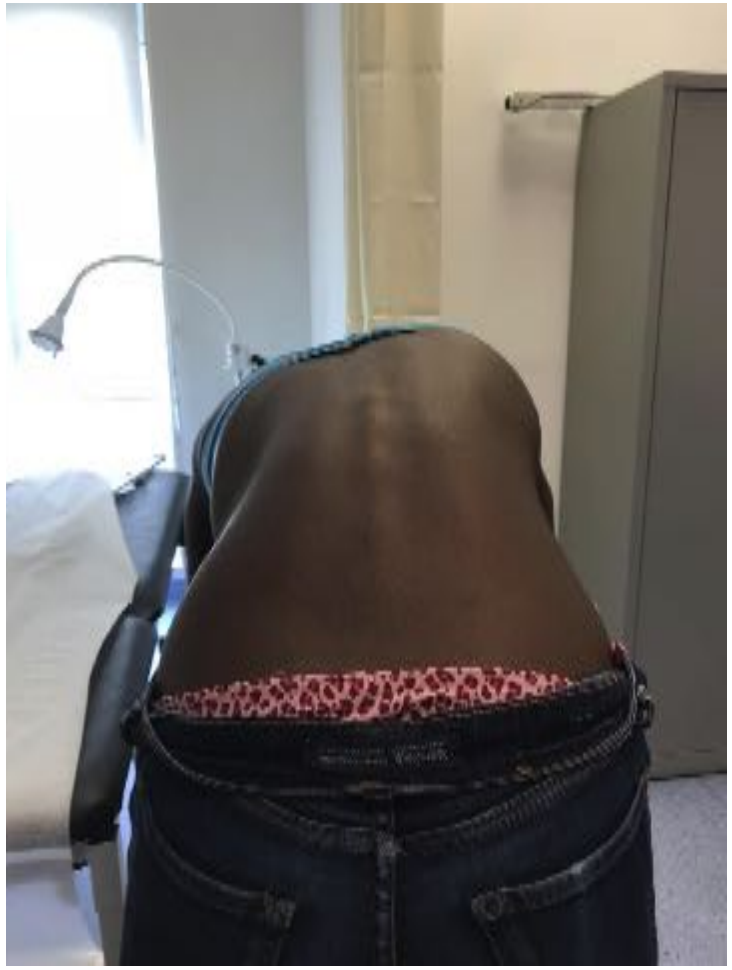

Coluna lombar – avaliação da flexão

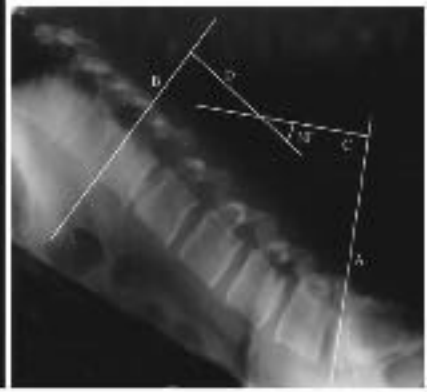

- ✓ **Teste de Schober modificado**

EIPS + 10 cm acima e 5 cm abaixo) **> 6 cm**
(L2-S1)

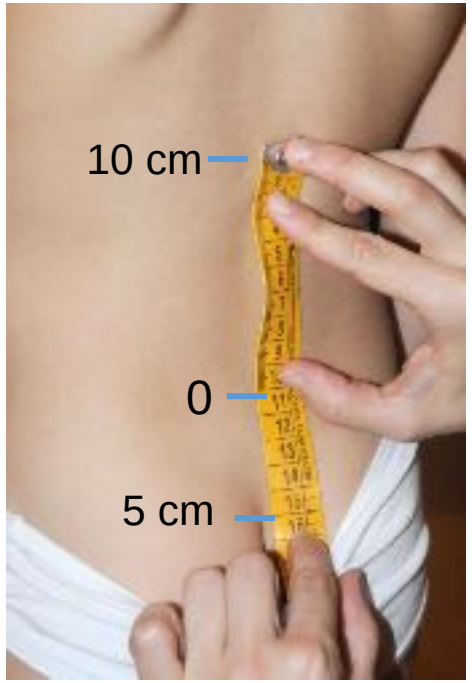

Coluna

Palpação (todos os segmentos)

- Pele - áreas de hiperalgesia
- Apófises espinhosas e ligamentos interespinhosos
- Articulações interapofisarias
- Músculos paravertebrais (dor, contratura…)

Palpação das apófises espinhosas e ligamentos interespinhosos

Palpação das interapofisarias

Discite (espondilodiscite)

MS - CHUC

Sacro-ilíacas

Manobra de Volkmann/distracção (+S para inflamação da SI)

Compressão (para baixo e para fora) sobre EIAS provocando abertura → dor glútea

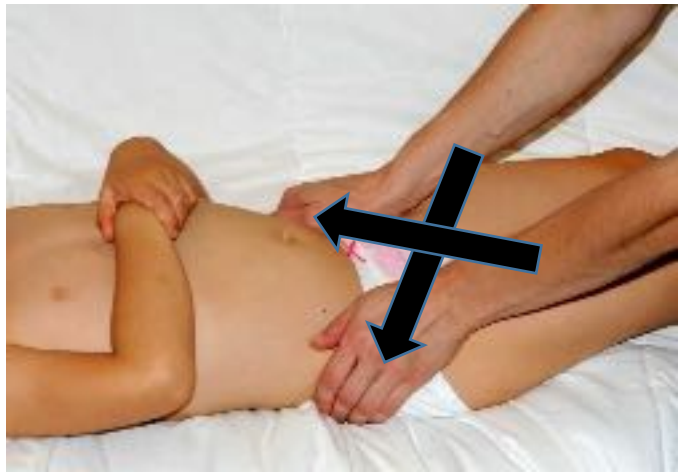

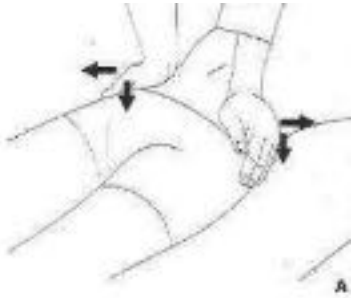

Dor das SI

http://www.orthopaedicmedicineonline.com/

Avaliação da força muscular

Graus de força muscular

0 – Ausência de contracção

1 – Leve contracção insuficiente para produzir movimento

2 – Movimento apenas no plano horizontal (Ø gravidade)

3 – Movimento contra a gravidade (testando a amplitude total do movimento)

4 – Movimento contra resistência ligeira a moderada

5 – Força normal

A cada grau poderá ainda classificar-se em + ou - .
Exº 3- significará movimento contra a gravidade mas apenas parcial

Southwood T R, Malleson P N. The clinical history and physical examination. Baillière's Clin Paediatr 1993;1(3):637-64

Força muscular - sinal de Gowers

Dermatomiosite juvenil

Diminuição força muscular proximal e simétrica

Uma causa de dor ME (não articular)

Síndromes de Dor Miofascial

"Um ***myofascial trigger point*** consiste de um ponto sensível hiper-irritável, geralmente dentro banda tensa dos músculos esqueléticos ou na fáscia muscular".[1]

1. Lavelle ED, Lavelle W, Smith HS. Myofascial trigger points. Med Clin N Am 2007;91:229-39

Valorizar **Pontalgia**: evoca sdr miofascial

- Muito obrigada! ☺